

# Haut im anderen Bild

## Histologische Zauberei mit Farben

Eine gesunde Haut ist ein wahres Wunderwerk der Natur. Die Haut ist abhängig von Größe und Gewicht eines Menschen und hat bis zu zwei Quadratmeter an Fläche. Die Haut ist das größte Organ des Menschen. Sie kann bis zu 10 Kilogramm wiegen.

**B**ei Hautkrankheiten ist es manchmal nötig, das Gewebe der Haut zu untersuchen. Der Arzt benötigt diese Untersuchungen, um sich seiner Diagnose sicher zu sein. Die Darstellung einer feingeweblichen Haut erfolgt durch Färben. Anne Kerber, Medizinisch-technische Assistentin aus der Klinik für Dermatologie, Venerologie und Allergologie am Universitätsklinikum des Saarlandes, unter der Leitung von PD Dr. Cornelia Müller und Prof. Dr. Thomas Vogt, macht daraus eine „Zauberei“ mit Farbe. Sie zeigt Haut in einem anderem Bild – histologische Pop-Art. (1. Teil)

### Histologie

„Histologie“ setzt sich aus den beiden griechischen Begriffen „histos“ (Gewe-

be) und „logos“ (Lehre) zusammen. Histologie beschreibt die Wissenschaft vom Aufbau biologischer Gewebe. In der Histologie werden sehr dünne Scheibchen von Gewebe, auch „Präparate“ genannt, hergestellt. Diese sind ungefähr 10mal dünner als ein menschliches Haar. Die Präparate werden mit unterschiedlichen Farbstoffen eingefärbt und anschließend unter einem Mikroskop betrachtet. Bei unterschiedlichen Vergrößerungen können gut einzelne Strukturen des Gewebes beurteilt werden. Mit Hilfe dieser, oft auch als „feingewebliche Untersuchung“ bezeichneten Methode, ist es möglich, gesundes und krankes Gewebe zu unterscheiden.

Auch die Haut eines Menschen kann krank werden. In der Regel genügt dann

ein winziges Stückchen Haut, um festzustellen, welche Erkrankung vorliegt. Am Ergebnis orientiert sich die Therapie. Die Entnahme (Biopsie) erfolgt in örtlicher Betäubung und ist ein sehr kleiner Eingriff. Das entnommen Stück Haut ist oft nicht größer als ein Reiskorn.

### Feingewebliche Bilder

Wie erwähnt, wird ein winziges Stück Haut unter einem Mikroskop analysiert. Mit der sehr starken „Lupe“ sind Strukturen zu sehen, die das Auge alleine nicht erkennen kann. Mit einem Mikroskop sind Vergrößerungen von 10facher bis 1000facher Vergrößerung möglich. An das Mikroskop ist ein Fotoapparat angeschlossen, der die Histologie im Bild dokumentiert.

Allerdings kommt noch ein bisschen „Zauberei“ ins Spiel. Ganz so farbenfroh werden die Präparate durch das Eintauchen in Farbe nicht. Die Bilder erhalten den farb-künstlerischen Ausdruck durch computergestützte Wandlung. Einzelne Strukturen der Haut bleiben, deutlich zu erkennen. Farbe und Bearbeitung führen zu den „PopArt-Bildern“.

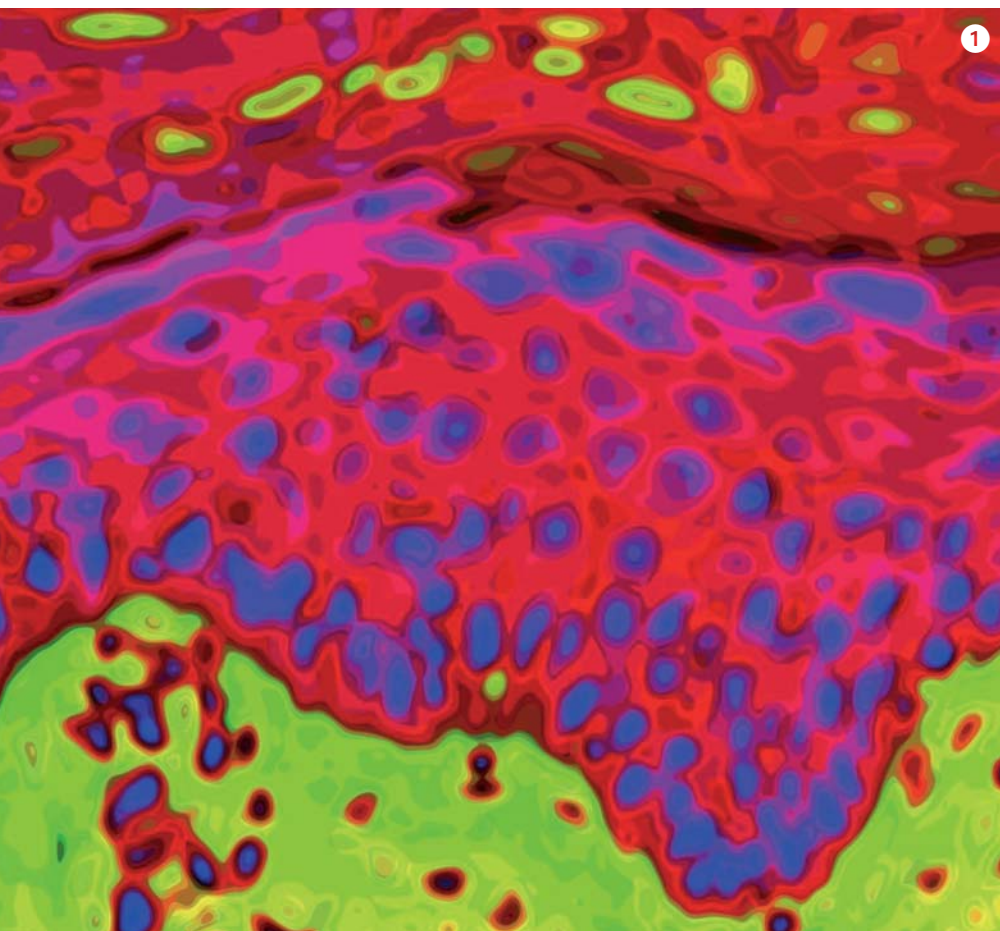
### Pop-Art der unterschiedlichen Hautschichten

#### 1 Oberhaut (Epidermis)

Bei der Epidermis oder Oberhaut handelt es sich um ein mehrschichtiges, verhorntes Plattenepithel (Deckschicht der Haut), das üblicherweise zwischen 0,03 bis 0,1 Millimeter, an den Handinnenflächen und den Fußsohlen aber bis zu

1 Von oben nach unten: Hornschicht (rot), Körnerzellschicht und Stachelzellschicht (rot mit blauen Kernen), Basalzellschicht (unterste Lage der blauen Kerne), Lederhaut (grün)

mehreren Millimetern dick ist. Von außen nach innen werden folgende Schichten unterschieden: Hornschicht, Glanzschicht (ist nur an der Leistenhaut der Hand- und Fußinnenseiten vorhanden), Körnerzellschicht, Stachelzellschicht und Basalzellschicht.

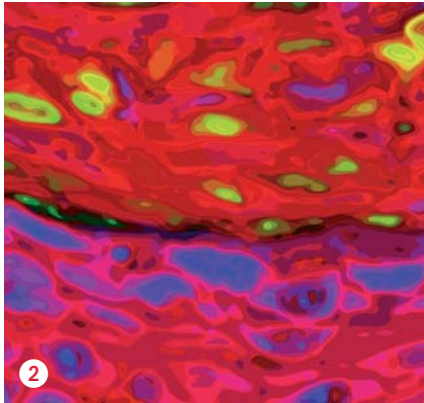




## Schichten der Haut im Einzelnen

### 2 Hornschicht und Körnerzellschicht (Stratum corneum)

Die Hornschicht ist die oberste, nahezu wasserdichte (Barriere-)Schicht der Haut. Sie besteht aus abgestorbenen Hautzellen, die keinen Zellkern bzw. keine Zellor-



ganellen mehr aufweisen. Die Hornzellen werden durch spezielle Lipid-(Fett)Moleküle zusammengehalten, etwa wie Mörtel die Ziegelsteine zusammenhält.

### 3 Stachelzellschicht (Stratum spinosum)

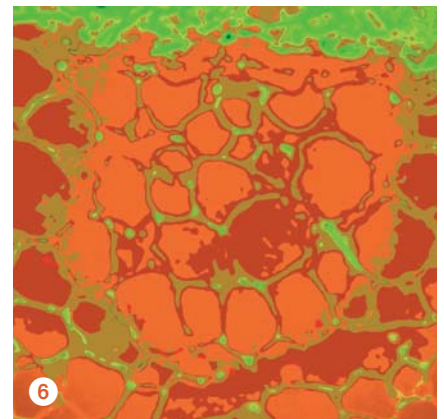
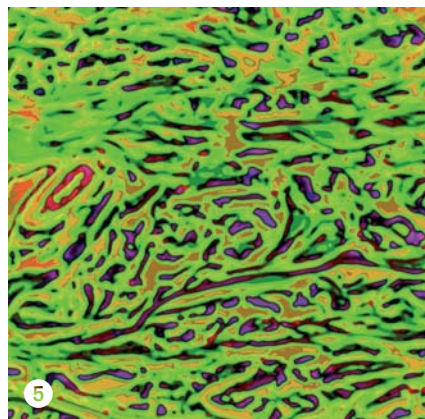
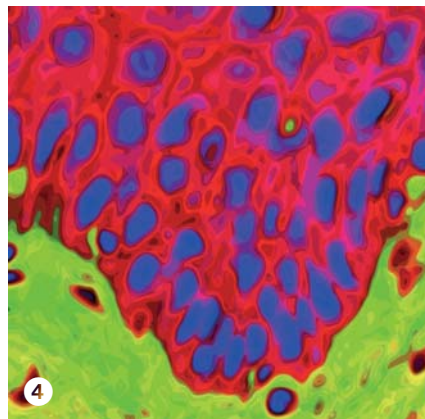
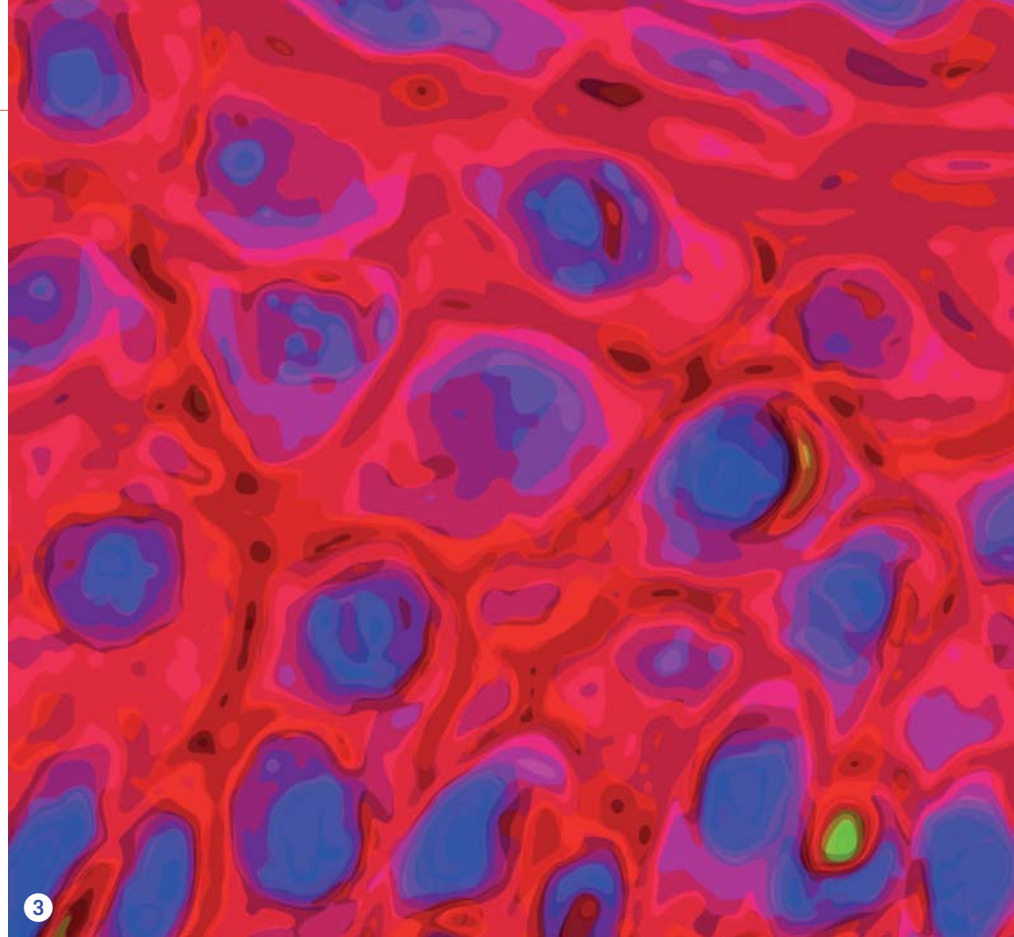
Die Stachelzellschicht besteht aus lebenden Zellen, die sich aneinander mit Desmosomen („Stacheln“) festhalten. Zusammen mit der Basalzellschicht sorgen sie ständig für Nachschub für die obere Hornschicht-Barriere, als schützende Außenhülle.

### 4 Basalzellschicht (Stratum basale)

Die unterste Zellschicht, die Keimschicht oder Basalschicht, dient als einlagige innerste Zellschicht der Regeneration der Oberhaut. Die Basalschicht bildet laufend neue Zellen, die in etwa drei bis vier Wochen an die Oberfläche wandern und dabei zunehmend flacher werden und schließlich „ihr Leben lassen“, um zur Hornschuppe zu werden.

### 5 Lederhaut (Dermis, Corium)

Die Lederhaut ist ungefähr einen Millimeter dick und verleiht der Haut durch Kollagenfasern ihre Stabilität. Die ebenfalls in der Lederhaut eingebauten elastischen Fasern sorgen für die notwendige Ver-



6 Orange dargestellt die rundlichen Fettzellen

5 Blau dargestellt die Fasern in der Lederhaut

Mastzellen. Die Lederhaut ist durch eine eingelagerte, gelartige Substanz in der Lage, reichlich Flüssigkeit zu speichern.

### 6 Unterhaut (Subcutis)

Die Unterhaut ist die Verbindung zwischen der Haut und den darunter liegenden Körperstrukturen. Sie besteht vor allem aus großen Fettzellen. Diese Fettschicht, die das Speicherfett des Körpers enthält, dient vor allem der Temperaturregulation. In der Subcutis eingelagert sind große Blutgefäße und Drüsen. ■